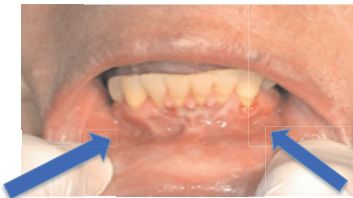


La voie transmuqueuse buccale - Technique

- Repérer la gouttière gingivo-labiale :

- Située au fond de la jonction entre la mâchoire inférieure et la muqueuse de la lèvre inférieure, derrière l'axe de la canine



- Si patient comateux, favoriser une administration plus centrale, car moins de risque d'aspiration

